Lane Medical Library

Aus der
gynäkologischen Universitäts-Poliklinik in München
Vorstand: Prof. Dr. O. Polano

EIN BEITRAG ZUR ACHSENDREHUNG DES UTERUS MYOMATOSUS

Inaugural-Dissertation
zur
Erlangung der Doktorwürde in der gesamten
Medizin
verfaßt und einer Hohen
Medizinischen Fakultät der
Ludwigs-Maximilians-Universität
zu München

VORGELEGT VON:
ALFRED BÜTTNER PRAKT. ARZT

Digitized by the Internet Archive
in 2026

https://archive.org/details/IA40153302_0189

Nach B. S. Schultze wird die Frontveränderung des Uterus um seine Längsachse in Torsionen und Achsendrehungen geschieden. Unter den ersteren versteht Schultze wie auch Küstner die veränderte Frontstellung des ganzen Uterus, die dadurch zustande kommt, daß durch parametrische Schwielen, am häufigsten mit Verkürzung der einen Douglasschen Peritonealfalte, das collum uteri nach der einen Seite gezogen und gleichzeitig gedreht wird. Der ganze Uterus folgt der Drehung der Cervix. Die Achsendrehung ist dadurch gekennzeichnet, daß sie eine Stellungsänderung des Corpus uteri gegen die Cervix bildet, welche durch die Drehbarkeit des Uterus in seiner Substanz und zwar im Bereiche der schlanken Cervix ermöglicht wird. Bei der Achsendrehung ist also wörtlich genommen „dem Uterus der Hals umgedreht". Dabei war in den beobachteten Fällen die Achsendrehung in einem Winkel von 180 Grad oder noch höher erfolgt. Daß die Cervix der Drehung des Uterus nicht folgt, ist nach B. S. Schultze dadurch zu erklären, daß die Verbindung zwischen der Cervix und der umliegenden Beckenfascie viel stärker ist als das Gewebe um das os interum. Drehungen des Uterus in seiner Längsachse leichteren Grades sind jedoch nicht selten. Küstner und Pfannenstiel halten diese für physiologisch.

Seit Virchow im Jahre 1863 den ersten bekannten Fall von Achsendrehung des Uterus veröffentlichte, sind im Laufe der Jahre in der gesamten Literatur nur etwa 100 Fälle veröffentlicht worden. Die Achsendrehung des Uterus ist eine seltene Erscheinung obwohl sie in der späteren Zeit der Gegenstand einer allgemeinen Aufmerksamkeit geworden ist.

Dasjenige, was die Fälle hochgradiger Achsendrehung gemeinsam haben, ist das aetiologische Moment (Küstner). „Die abnorme Bewegung ist immer durch Tumor bedingt". Doch konnte Schindler, Glinsky, Olow, Kiparsky, Vogt und Weinzierl ohne Komplikation mit Tumor die Achsendrehung eines schwangeren Uterus beobachten. D. H. v. Hoytema hat sogar eine Achsendrehung während der Geburt feststellen können. Auffallenderweise hat er vier Fälle solcher Art in $1^1/_2$ Jahren gesehen. Man ist durch diese Beobachtung zu der Ansicht gekommen, daß der schwangere wie kreißende Uterus als eine Art Tumor aufzufassen ist.

In der gynäkologischen Poliklinik in München kam nun im Juni d. J. einer von diesen seltenen Fällen zur Beobachtung und Operation.

Es handelte sich um eine 39 Jahre alte verheiratete Patientin.

Außer den üblichen Kinderkrankheiten hatte sie mit 17 bis 18 Jahren eine Blinddarmreizung und mit 30 Jahren eine rechtsseitige Eierstockentzündung.

Mit 35 Jahren Abortus mens. IV, mit 37 Jahren eine Totgeburt. Sonst immer gesund.

Periode regelmäßig, alle 3—4 Wochen, sehr stark, 4—6 Tage dauernd, jedoch keine Schmerzen. Bei der letzten Regel beobachtete Patientin, daß diese schon nach 14 Tagen wieder einsetzte und von siebentägiger Dauer war. Dabei bestanden krampfartige und ziehende Schmerzen, die besonders nach dem Kreuze ausstrahlten. Während und nach der Periode fühlte sie sich immer sehr müde und litt an großer Mattigkeit.

Seit einem Vierteljahre fühlte sich Patientin kraftlos und immer müde. Außerdem beobachtete sie seit 5—6 Wochen, daß ihr Leib ständig größer würde, insbesondere in der Gegend der rechten Unterbauchseite, während sie jedoch am übrigen Körper immer magerer wurde. Gleichzeitig stellten sich starke zunehmende, dauernde und ziehende Schmerzen im Kreuz und Unterleib ein. Dieses wurde immer unerträglicher und zuletzt waren sie so schneidend und lancierend, daß sie keinerlei grobe Hausarbeit verrichten konnte. Schwere Feldarbeit war seit einem Vierteljahr unmöglich. Bei geringsten Aufregungen und kleinsten Anstrengungen körperlicher Art stellte sich sofort Herzklopfen und Zittern am ganzen Körper ein, dazu hatte sie dann immer das Gefühl, als wären ihre Beine wie „abgehackt". Im rechten Fuß hatte Patientin Tag und Nacht ein Gefühl des Frierens.

Schlaf gut, jedoch häufig durch schwere Träume beeinflußt.

Von seiten der Blase traten starke Störungen auf. In den letzten drei Wochen mußte sie des Tags alle Viertelstunden Wasserlassen, nicht bei Nacht. Dabei keine Schmerzen, kein Brennen. Farbe nach ihrer Angabe normal, geruchlos, es bestand keine Trübung.

Die übrigen vegetativen Funktionen zeigten keinerlei Störungen.

Status.

Gynäkologische Poliklinik München am 13. Juni 1927.

Die mittelgroße Patientin befindet sich in einem mäßigen Ernährungszustand. Blasse Hautfarbe. Allgemeinbefinden leidlich gut. Geringes Fettpolster, Muskulatur mäßig entwickelt. Temperatur und Puls gehörig.

Rachen o. B. Zunge nicht belegt, keine Mandelwucherung. Schleimhäute gut durchblutet. Hals ohne Befund.

Lunge und Herz ohne Abweichung. Keine Geräusche.

Leib kugelig hervorgewölbt und etwas leicht aufgetrieben. Ein großer Tumor, rund und prall, elastisch deutlich durch die Bauchdecken zu fühlen, füllt den ganzen Unterleib aus. Der Tumor ist eben und fühlt sich an seiner Oberfläche glatt an. Bei der Perkussion ist im Bereich des Tumors überall Schenkelschall zu hören. Ascites ist nicht zu konstatieren. Das Abdomen ist nicht besonders empfindlich, auch keine übermäßige Druckschmerzhaftigkeit des Tumors beim Palpieren.

Milz und Leber ohne Befund. Straffe Bauchdecken.

Bei der inneren Untersuchung ist die Portio etwas aufgelockert, quergespalten, vergrößert und schlaff. Uteruskörper ist schlecht fühlbar, jedoch scheint der Tumor vom Uteruskörper auszugehen. Mit Sicherheit läßt sich dies jedoch nicht feststellen. Bei der Sondierung dringt die Sonde etwa 6—7 cm ein und stößt dann auf Widerstand. Parametrien und Adnexe ebenfalls nicht abtastbar. Doch ist die innere Untersuchung nach Angabe der Patientin bedeutend schmerzhafter als die Palpation des Abdomens.

An Extremitäten keinerlei Veränderungen.

Das Zentralnervensystem weist keinerlei Abweichungen auf.

Die Patientin wurde nach ihrer Aufnahme auf der Station von Herrn Prof. Dr. Polano in Rektal- und Aethernarkose operiert.

Operationsbericht am 13. Juni 1927.

Schnitt in der Medianlinie. Eröffnung des Peritoneums. Es wird ein übermannskopfgroßer, kaum beweglicher, glattwandiger und derber Tumor sichtbar. Es handelt sich um ein Solitärmyom des Uterus in toto. Bei der Besichtigung fällt auf, daß es sich um eine Achsendrehung eines Uterus myomatosus handelt derart, daß die rechten Adnexe nach vorn fast an die Mittellinie nach links gewandert sind. Die linken Adnexe sind dadurch nach hinten gelagert und dicht vor dem Kreuzbein. Es zeigt sich, daß der Uterus um 180 Grad gedreht ist. Die ganze Cervix uteri ist langgezogen, dünn und schlaff. Abklemmen der Adnexe dicht am Uterus, ebenso der Ligamenta rotunda beiderseits. Hierauf Durchtrennung derselben. Nach Spalten des Peritoneums wird die Blase abgeschoben und sodann die Arteria uterina beiderseits aufgesucht und durchtrennt. Ebenso Versorgung des Ligamentum latum dicht am Uterus. Nach ausreichendem Abpräparieren der Blase wird die vordere Cervixwand bis auf den Cervicalkanal eröffnet und der Uterus in der Höhe nach Circumcision der Cervix abgetragen. Der Cervixstumpf wird durch Catgutnähte verschlossen. Die Adnexe- und Ligamentstümpfe werden gut peritonealisiert, ebenso der Cervixstumpf.

Die Appendix ist nicht verändert und wird deshalb belassen.

Verschluß des Peritoneums. Muskel-, Fascien-, Fett- und Hautnähte. Hautklammern. Steriler Verband. Sandsack.

Abgenommener Katheterurin war klar und ohne mikroskopischen Befund.

Makroskopischer Befund.

Das vorliegende durch Operation gewonnene und in Formalinlösung konservierte Präparat ist übermannskopfgroß und von derber Konsistenz. Gewicht 4,1 kg. Die natürlichen Farben sind nicht ganz erhalten. Die Serosa ist blaß und grau. An vielen Stellen sieht man subseröse Gefäßzeichnungen. Der Uterus ist in toto fast vollkommen rund und glattwandig, nur an der Vorderwand und rechten Seitenwand ziemlich nach vorn gewölbt. Bei der Besichtigung des Uterus von vorn fällt einem sofort ein starkes Mißverhältnis zwischen Länge und Dicke der Cervix einerseits und Höhe und Dicke des Corpus andererseits auf. Die Länge des Präparates von der tiefsten Stelle des Amputationsstumpfes bis zur höchsten Stelle beträgt 19 cm, im geraden 15 cm. An der breitesten Stelle gemessen 18 cm. Der Umfang des Uterus beträgt 60 cm.

Die Cervix ist 5—6 cm lang ausgezogen und 2 cm breit. Die Portio quergespalten und narbig verändert. Zur weiteren Untersuchung wurde das Präparat in der Medianlinie durch einen Sagittalschnitt zerlegt. Der Cervicalkanal ist genau getroffen. Ein großes Solitärmyom von interstitiellem Sitz füllt den ganzen Uteruskörper aus. Die Uterushöhle ist dabei sichelartig zusammengedrückt und 9—10 cm langgestreckt, 1—2 cm hoch und 3—4 cm breit. Der Abstand von den beiden Ansatzstellen der Tuben beträgt 5—6 cm.

Der Tumor besteht größtenteils aus einem massiven, beim Anfühlen festen Gewebe, mit zahlreich eingesprengten grauen Bindegewebszügen,

die allseitig ineinander übergehen. Dennoch ergibt sich durch die etwas retrahierenden Bindegewebssepten eine gewisse Einteilung in einzelne größere und kleinere Knoten. Von irgendeiner gesetzmäßigen Anordnung der Faserzüge kann keine Rede sein. Die Schicht der rings um das Myom befindlichen Uterusmuskulatur wechselt in der Dicke von 3—10 mm. An der Uebergangsstelle von Cervix in Corpus uteri ist die Muskulatur lockerer und enthält zahlreiche erbsen- bis haselnußgroße, langgestreckte, unregelmäßig geformte Höhlen. Unterhalb des Orificiums uteri internum ist die Cervix etwas strangartig verändert. Das Lumen ist etwas verengt und hat einen Durchmesser von 1,2 mm.

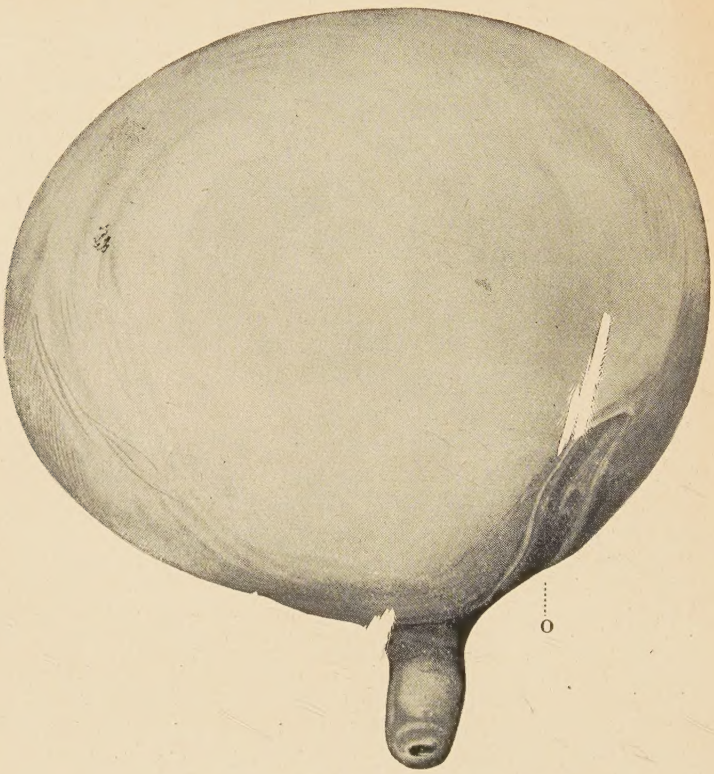

o = durch Operation abgetragene Tube und lig. lat.

Mikroskopischer Befund.

Zur Untersuchung gelangen Stücke aus der Mitte des Tumors und Schnitte im Bereich der Uterusmuskulatur und Myom. Die Präparate wurden mit Haematoxylin-Eosin gefärbt. Die Resultate der mikroskopischen Untersuchung sind folgende:

Die gesamte Uteruswand setzt sich aus einem am Bindegewebe ziemlich reichen Muskelgewebe zusammen, dabei starke Hyperaemie. Der Tumor ist ein Fibromyom, in dem die muskulären Elemente etwas überwiegen. Der Verlauf der Muskelbündel ist stark verschlungen und gewunden. Die Muskelzüge biegen plötzlich von einer Richtung in eine andere, so daß unmittelbar längs-, quer- und schräggetroffene Bündel zu sehen sind. Sie

sind dabei sehr zellreich, die Zellen bei mikroskopischer Betrachtung lang und schmal. Die im Querschnitt getroffenen Bündel erscheinen in polygonalen Feldern geordnet. Die dichte Lagerung und auch die starke Färbbarkeit der Myomzellen lassen sofort den Unterschied zwischen Uteruswand erkennen. Das Bindegewebe hebt sich deutlich ab. Die Faserzüge verlaufen unter Bildung kurzer Wellen in einer Ebene. Das Zentrum des Myoms ist reicher an fasrigem Bindegewebe. Stellenweise ist hier das Gewebe Sitz einer Nekrose und Degeneration. Diese geht allmählich ohne



t = tumor; u = uterusmuskulatur; c = cavum uteri
h = Hohlräume in der Muskulatur

reaktive Abgrenzung in das lebende Gewebe über. An einigen Stellen befinden sich Blutungen, die das Gewebe gleichsam auseinanderdrücken. In diesen Gebieten zeigen viele Muskelbündel schlechte Färbbarkeit und Zellverfall. Ueberall im Tumor großer Reichtum an Gefäßen verschiedener Größe, die denselben reichlich mit Blut versorgen. Die Cervix zeigt an der Stelle der Drehung stark zusammengedrückte Muskel- und Bindegewebsfasern. Die Ringmuskulatur ist deutlich zu erkennen, doch ist das Bindegewebe überall vorherrschend. Sehr wenige Gefäße vorhanden. Das Lumen ist verengt und die Schleimdrüsen sind zum großen Teil zum Verschwinden gebracht.

14. Juni: Temp. 38, Puls 90. Wasserlassen spontan möglich.
17. Juni: Stuhlgang auf Einlauf möglich. Temp. 37,5, Puls 80.

23. Juni: Da die Wundränder glatt verheilt waren, wurden die Hautnähte entfernt.
24. Juni: Patientin steht auf und ist im allgemeinen beschwerdefrei.
26. Juni: Patientin wird entlassen. Wunde gut verheilt. Guter Allgemeinzustand. Leichte Narbenschmerzen. Patientin fühlt sich ausgezeichnet.

Schon seit Jahrzehnten beschäftigen sich die Gynäkologen mit der Frage, wie die Achsendrehung des Uterus zustandekommt. Die Erforschung der Achsendrehung hat man bisher von verschiedener Seite zu lösen versucht. Viele Autoren waren an dem Thema interessiert. Jeder aber verfolgte seinen eigenen Weg. Für das Zustandekommen einer Achsendrehung sind die mannigfaltigsten Theorien und Behauptungen aufgestellt worden. Bei allen Autoren findet man jedoch die Uebereinstimmung, daß das Vorhandensein eines nachgiebigen Stieles Vorbedingung ist. Diesen bildet die durch den Tumor langgezogene, oft etwas atrophische Cervix.

Freund und Ohlhausen suchen das verursachende Moment der Achsendrehung

1. in der Schwere des betreffenden Organes in der schmalen Insertion und
2. in der Schlaffheit der Bauchdecken.

Die Drehungen erfolgen dann nach Freund dadurch, daß der myomatöse Uterus an verschiedenen Stellen ungleich wächst. „Die hochgradigen Stieldrehungen erfolgen durch Vornüberfallen der jeweiligen Tumorkuppe, wenn diese das Uebergewicht erlangt."

Küstner widerlegt diese Ansicht und behauptet, daß niemals naturgemäß schlaffe Bauchdecken die Kräfte sein können, die den Tumor drehen.

Als Drehmomente wirken nach Küstner und Vogt

1. die Geräumigkeit der Bauchhöhle
2. die Schwerkraft des Tumors
3. die Kräfte der Darmperistaltik
4. die sich im steten Wechsel füllende und leerende Blase
5. die Anspannung der Bauchdecken und
6. brüske Bewegungen, wie Stoß und Schlag.

Küstner betont besonders die Geräumigkeit der Bauchhöhle, die als eine Disposition für eine Achsendrehung anzusehen ist. Die Straffheit der Bauchdecken kann dasjenige Moment sein, welches die seitens des Tumors gemachten Bewegungen fixiert und die gewonnene Lage zur bleibenden macht.

„Meist sind es größere Uterusmyome, welche durch Summierung gleichgerichteter Bewegungen allmählich eine Achsendrehung der schmalsten Stelle des Uterus in so hohem Grade erzeugen" (Küstner).

Während nun, wie schon oben erwähnt, der eine Autor in der Schwere des betreffenden Organs, in der schmalen Insertion und in der Schlaffheit der Bauchdecken das verursachende Moment erblickt, hielt Fischer folgende Punkte für hinreichende Erklärung. Nach seiner Ansicht ist

1. die Achsendrehung eine Funktion der lebendigen Zelle
2. das Wachstum der Organismen findet unter beständigen Achsendrehungen statt.

Diese Kräfte können zwar Bewegungsfaktoren bilden, sind aber doch als Impulse viel zu gering und scheiden aus. Es steht außer Zweifel, daß für eine Achsendrehung größere Kräfte in Betracht kommen.

Sellheim gelang es, eine verständliche Erklärung dafür zu finden. Es erscheint ihm die Annahme sehr gezwungen, daß die Achsendrehung durch ungleichmäßiges Wachstum der Geschwulst an sich, durch Hin- und Herfallen im Bauch oder durch peristaltische Bewegungen des Darmes verursacht werde. Ebenso wären die Erklärungen von dem wechselnden Füllungszustand der Harnblase und die Behauptung von Fischer sehr weit hergeholt.

Alle Theorien lassen keinen Impuls erkennen, durch dessen Einwirkung der Tumor in einer Drehbewegung mit einem gewissen Schwung um seine Achse eine Stellungsänderung erfährt.

Seine Erklärung (Sellheim) lasse aber in der Tat eine Drehwirkung erkennen, sie könne daher auch für die Anbahnung oder Einleitung einer Achsendrehung geeignet sein.

„Im Gegensatz zur Unbestimmtheit der bisherigen Lehren behaupte ich nun, daß die Stieltorsion der Geschwülste im Bauch durch einen bestimmten Vorgang, nämlich durch eine Uebertragung einer Drehbewegung des ganzen Körpers, z. B. ein Sichherumdrehen in aufrechter Stellung oder ein Sichherumwälzen im Liegen, entsteht; daß die Achsendrehung um so leichter bewirkt wird, je schneller und heftiger und öfter wiederholt diese Körperumdrehung erfolgt. Z. B. beim plötzlichen Herumfahren im Stehen oder Gehen und je länger die Drehung fortgesetzt wird, wie z. B. beim Tanzen u. a. bei sogenannten „betonten Drehbewungen" die ruckweise wiederholt und rückgängig gemacht werden, wie z. B. Mäh-, Sä- und Kehrbewegungen."

Einige Fälle selbst beobachtet, veranlassen ihn zu der Ansicht „mit seiner Theorie dürfte in der Genese der Achsendrehungen der Schlußstein eingefügt sein".

Kehren wir wieder zum Ausgangspunkt des Themas über die Achsendrehung des myomatösen Uterus meines Eingangs geschilderten Falles zurück, so wird es sich darum handeln, welche Schlußfolgerungen daraus

1. für unseren Fall und für
2. die Gültigkeit der Theorien zu ziehen sind.

Dabei dürfte sich ergeben, daß auf jeden Fall

1. Kräfte, die eine Drehung begünstigen von
2. Kräften, die eine Drehung zustandebringen,

zu unterscheiden sein wird.

Zur Erklärung der Achsendrehung wurden im Laufe der Jahre wechselnd folgende Möglichkeiten herangezogen:

1. Freie Beweglichkeit der zu bewegenden Massen
2. tumorähnliche Veränderung des Uterus
3. Adaption des Tumors
4. Kräfte der Darmperistaltik
5. nach vorn überfallen des Tumors
6. verschiedenes Wachstum in der Geschwulst
7. Widerstand der umgebenden Teile
8. wechselnde Entleerung von Mastdarm und Blase
9. erweiterter Bauchraum
10. glatte kugelige Tumoroberfläche
11. langer Stiel der Cervix uteri
12. rascher Lagewechsel

13. Anspannung der Bauchdecken
14. Stoß, Fall und andere äußere Ursachen
15. Sellheim-Theorie.

Wollen wir alle diese Möglichkeiten in ein gewisses Schema einreihen
1. in begünstigende und
2. in effektive Ursachen.

Auf Grund dieser Theorien, die wir vorher entwickelt haben, können aus den Erläuterungen wohl verschiedene Punkte ausgeschieden werden.

In unserem Falle hat Punkt 2 höchstens eine unterstützende Wirkung, ist aber mit hauptbedingt. Punkt 4 und 8, diese besonders von Küstner vertreten, finden ihre Widerleger in Sellheim und Cario. Die Därme verteilen sich nicht immer gerade in einer Beckenhälfte. Auch wirken die Kräfte der Peristaltik nicht gleichmäßig in einer Richtung von hinten nach vorn, denn es ist nicht zu vergessen, daß die Peristaltik zwar in einer Richtung geht, die Därme aber in Schlingen gelagert sind und so die Vor- und Rückbewegung der gewundenen Darmmassen sich die Wage halten bzw. sich gegenseitig aufheben. Als besonderes Absurtum (Sellheim) ist Punkt 5, was Ogorek in die kurzen Worte zusammenfaßt:

„Ein freier Bauchraum existiert nicht. Die Organe liegen im Bauch lückenlos verstaut. Es kann also von einem Vorn- oder Hintenüberfallen des Tumors gar keine Rede sein."

Damit müßte auch die Adaption des Tumors als Punkt 3 als erledigt betrachtet werden. Die Form des Tumors könnte zwar verändert werden, nicht aber eine Achsendrehung zustande kommen.

So müßte auch in unserem Falle Punkt 6 ausgeschieden werden. Punkt 7 ist ebenfalls zu verneinen, denn Küstner faßt ihn höchstens als ein die Drehung hinderndes Moment auf.

So wurden 6 Punkte ausgeschieden, die übrigen wollen wir folgendermaßen für unseren Fall einteilen:

A) Unterstützende Momente.
1. Tumorähnliche Veränderung des Uterus
2. freie Beweglichkeit der zu bewegenden Körper
3. erweiterter Bauchraum
4. glatte, kugelige Tumoroberfläche
5. rascher Lagewechsel
6. lange stielartig ausgezogene Cervix
7. Anspannung der Bauchpresse.

B) Die effektiven Achsendrehungsursachen.

1. Die Wirkung der Sellheimschen Theorie als Folge von raschem Lagewechsel, wie z. B. Stoß, Fall und dergleichen.

Trotz eingehenden Befragens der Patientin haben wir keine Anhaltspunkte für die Wirkung einer dauernden „betonten Drehbewegung" nach Sellheim gefunden. Nach Angabe der Patientin konnte schwerere Arbeit, wie z. B. Mähen wegen der unerträglichen Schmerzen nicht ausgeführt werden. Jedoch kam es öfters vor, daß sich beim Zimmerkehren oder bei unbewußt ausgeführten Körperbewegungen, wie schneller Lagewechsel im Bett, Bücken und Drehen des Körpers nach einer Seite, die Unterleibsschmerzen besonders heftiger und stechender Natur waren, so daß sie den ganzen Tag dann vollkommen arbeitsunfähig war und sich ins Bett legen mußte.

Für unseren Fall dürfte festzustellen sein, daß neben den unterstützenden Momenten, der Sellheimschen Theorie aller Wahrscheinlichkeit nach die größte Bedeutung zukommt.

Die Adnexen, die von den Uteruskanten entspringen, erfahren bei der Achsendrehung eine entsprechende Verlagerung, die um so größer ausfällt, je nachgiebiger die Ligamente sind. In unserem Falle führten die rechten Adnexe eine Drehung fast von 90 Grad bis zur Mittellinie aus. Sie kamen dabei an der Vorderwand des Uterus vor den Ligamenta lata zu liegen. Die linken Adnexe waren in die Kreuzbeinhöhlung gezogen worden. Im übrigen haben Schultze, Küstner und andere Autoren verschiedene Adnexverlagerungen beobachtet, die teils an der ursprünglichen Stelle lagen, teils waren die Ligamenta stark ausgezogen und die Tuben und die Ovarien spiralig um die Cervix gewunden, meist einseitig aber auch doppelseitig. In einigen anderen Fällen wurden bei akuten Achsendrehungen über hochgradige Anschwellung und Bluterguß in Tuben und Ovarien berichtet.

Dieses verschiedene Verhalten der Adnexe hängt nach Olow wahrscheinlich von der größeren oder geringeren Straffheit der Ligamenta ov. rotunda ab. Dagegen erleidet die Blase keine oder fast keine Veränderung, da die sich um die Cervix schnürenden Ligamenta rotunda die Blase vom Uterus ablösen. Schultze erklärt sich das Unbehelligtbleiben der Blase bei der Achsendrehung des Uterus dermaßen, daß die Beteiligung des Collum uteri an der Drehung eine verschieden weit abwärts reichende sein mag. Auch die Anheftung der Blase an der Vorderwand der Cervix reicht oft verschieden hoch hinauf. Nur Goffe und Ehrendorfer berichten, daß die Blase nach rechts und hinten gedreht gewesen sei.

Die Symptome der Achsendrehung des Uterus sind begreiflicherweise von den durch den Tumor bedingten Erscheinungen nicht immer leicht auseinander zu halten. Löhlein und besonders Schultze legen nahe, die auffallend häufigen Blasenbeschwerden bei der Achsendrehung des Uterus als abhängig von diesen zu deuten. So entwickeln sich oft Tenesmen, Schmerzen beim Urinieren und auch Retentio urinae.

In unserem Falle traten auch stärkere Blasenbeschwerden auf, sie äußerten sich ebenfalls in quälendem Tenesmus, der bei Tag alle Viertelstunden auftrat. Nachts dagegen hatte sie Ruhe. Blut war in dem Urin nicht vorhanden.

Gewöhnlich weisen die bei der Achsendrehung des Uterus beobachteten Symptome auf eine peritonitische Reizung hin. Die Heftigkeit der Erscheinung ist sehr wechselnd, offenbar abhängig von der Geschwindigkeit, mit welcher die Drehung stattfindet. Bei unserer Patientin entwickelten sich die Erscheinungen langsam und schleichend. Sie beschränkten sich auf stechende Schmerzen in der rechten Unterbauchseite, Kreuzschmerzen, allgemeinen Unwohlseins, Mattigkeit und ausstrahlenden Fußschmerzen, die auch bei der kleinsten körperlichen Arbeit in häuslichen Angelegenheiten zu heftigen Schmerzattaken führten. Peritonitische Symptome und Anfälle sind bei der Patientin nicht aufgetreten.

Oefters wurden jedoch viel heftigere Erscheinungen beobachtet. Olow, Stratz, Wilson, Schultze, Küstner und Lindig berichten über Fälle mit plötzlich entstehenden, sehr heftigen Schmerzen bald diffus im Bauch, bald auf dem unteren Abschnitt desselben beschränkt. Dabei

war Meteorismus, enorme Empfindlichkeit der Bauchdecken und Defense musculaire vorhanden. Die starke Druckempfindlichkeit findet ja ihre Erklärung in der Stauung des Organes und in den mechanischen Insulten, welchen das Organ infolge seiner Verlagerung ausgesetzt ist. Auch Erbrechen, Uebelkeit, hochgradig benommenes Allgemeinbefinden, Unregelmäßigkeit des Pulses und zuweilen Steigerung der Temperatur gehören zu dem Bild einer plötzlichen Achsendrehung.

In einigen Fällen sind Metrorrhagien und Menorrhagien vorgekommen. Bei unserer Patientin war die Periode ständig seit einem Vierteljahre übermäßig lang. Dabei hatte sie einen ungewöhnlich hohen Blutverlust, der sich von Periode zu Periode steigerte. In den letzten vier Wochen traten zweimal Metrorrhagien auf, die 6—7 Tage dauerten und zu einem langsamen Kräfteverfall, infolge des hohen Blutverlustes, führten.

Natürlich kann die Achsendrehung mit ihren Konsequenzen auch einmal lebensbedrohend werden. Pik beobachtete eine Lungenembolie, und Küstner eine Peritonitis. Auch Olow berichtet von einer Achsendrehung, die akut zum Tode führte.

Es ist somit einleuchtend, daß die bei der Achsendrehung beobachteten Erscheinungen keineswegs charakteristisch sind. Nur zweimal wurde bisher die Diagnose Achsendrehung einwandfrei gestellt. Switalsky und Sitzenfrey konnten per vaginam die Achsendrehung feststellen. Für die Diagnose einer Achsendrehung wäre zu verwerten:

1. die Anamnese
2. die Symptome und
3. der Befund.

Wenn ein vom Becken ausgehender Tumor, der offenbar schon lange bestanden hat, ohne erhebliche Beschwerden zu machen, seit kurzem ernstere Symptome hervorruft, besteht berechtigter Verdacht, daß eine Achsendrehung erfolgt sei.

Da es sich verhältnismäßig bei den häufigsten Achsendrehungen um eine Drehung von 180 Grad handelt, so wäre vor allem die Diagnose durch Tastung des veränderten Adnexbefundes zu erbringen. Das ist nun freilich schwierig, wenn durch Achsendrehung das Organ zu stark verlagert ist. Aber es ist auf jeden Fall auf das Verhalten der Adnexe zu achten, wenn ein Verdacht auf Drehung besteht. Ein weiteres Erkennungsmittel wäre, daß die Hinterwand des Uterus vorn und die Vorderwand hinten liegt.

Man sollte nun meinen, die Spiraldrehung der Cervix sei festzustellen, denn der Ort der Drehung befindet sich gewöhnlich an der Uebergangsstelle zwischen Corpus und Cervix. Von keinem Autor ist erwähnt, daß dieser wichtige Befund jemals gefunden worden ist. Auch in der neuen Literatur ist kein Fall bekannt. Schultze hat mehrere Fälle in Narkose untersucht und die Cervix zwischen die vom Rektum und Vagina gleichzeitig tastenden Finger genommen. Die Drehung der Cervix und Vagina konnte er nicht tasten. In den bisher beobachteten Fällen ist die Achsendrehung des Uterus — bis auf die zwei obengenannten Autoren — zufällig bei Gelegenheit der Operation, welche die Entfernung des Tumors zum Ziele hatte oder bei der Sektion entdeckt worden.

Eine weitere Untersuchungsweise, die in Fällen eine gewisse Anleitung zum Stellen der Diagnose geben kann, ist die Sondierung des Uterus. In einem Falle (Winter) drang die Sonde nur $1^1/_2$ cm vor, in einer anderen

von Küstner beobachteten $3^1/_2$ cm. Dies offenbar nur, weil eine Obliteration des Cervicalkanals erfolgt war. Diese Befunde kommen jedoch nie konstant vor. In einigen in der Literatur beschriebenen Fällen, wo der Uterus sondiert wurde, konnte man die Sonde normal tief einführen, in ein paar Fällen sogar tiefer als normal (Siebers und Demantke).

Es wird nicht wunderlich erscheinen, daß in unserem Falle die Uterusachsendrehung nicht diagnostiziert wurde, sondern die Diagnose: Uterus myomatosus gestellt wurde. Das mag einesteils daran liegen, daß die Achsendrehung des Uterus nicht gerade häufig vorkommt, man also nicht gleich darauf eingestellt ist. Andererseits sind auch im allgemeinen die Vorgeschichte, der objektive Befund und die Symptome nicht hinreichend. Die Diagnosestellung war in unserem Falle besonders schwierig. In der Anamnese gibt zwar Patientin einen überaus lästigen und steten Urindrang an, doch konnte dieses Verhalten auch anders erklärt werden. Bei der Uterussondierung drang die Sonde 6—7 cm ein, ehe sie auf Widerstand kam. Also auch hier keine klaren Anhaltspunkte. Die Spiraldrehung der Cervix vermißte man — in Vermutung einer möglichen Achsendrehung — die man, falls vorhanden, sicher glaubte fühlen zu müssen. Daß diese Annahme täuschen kann, bewies die Autopsie auf dem Operationstisch. Die Cervix war langgezogen, weich und schlaff, so daß man die Torsionsspindel unmöglich hätte vom hinteren Scheidengewölbe aus tasten können. Die Adnexe konnten ebenfalls infolge der abnormen Verlagerung und wegen der Raumbeschränkung nicht getastet werden. Da der Uteruskörper vollkommen kugelig, rund und übermannskopfgroß war, konnte man von einer Vorderwand und einer Hinterwand nicht mehr sprechen. Es fällt also auch dieses wichtige diagnostische Unterstützungsmittel fort. Weiterhin wird die klare Diagnose durch den geringen Befund verschleiert, da sich alle Erscheinungen innerhalb 5—6 Wochen langsam und stetig entwickelten. Es kam nie zu einem akuten Anfall. Die allgemein stechenden Schmerzen, fast chronischer Art im rechten Unterbauch, die Kreuzschmerzen, das allgemeine Unwohlsein und dergleichen, bald abklingend, bald stärker einsetzend, sind sehr unbestimmt und tragen nicht dazu bei, das Bild einer Achsendrehung des Uterus genau zu erkennen. Vollends dann das Fehlen jeglicher peritonitischer Reizung. Keine Bauchdeckenspannung, kein Fieber, keine Pulsveränderungen und keine bedrohlichen Symptome, die in fast allen Achsendrehungen der Literatur zu finden sind.

Das mußte die klare Diagnosenstellung unmöglich machen.

Aus allen diesen zusammengefaßten und erörternden Erscheinungen ist somit einleuchtend, warum im allgemeinen die sichere Diagnose: die Achsendrehung des Uterus myomatosus so selten gestellt wurde. Für die Behandlung ist es zwar nicht gleichgültig, ob es gelingt, zu konstatieren, daß die Drehung in der Cervix uteri stattgefunden hat, oder ob man den Fall als Uterus myomatosus auffaßt. Einige Gynäkologen bestrahlen neuerdings die Myome des Uterus und operieren nicht. Jedoch steht es außer Zweifel, daß bei Achsendrehung des Uterus die rationelle Therapie immer die operative sein wird. Ohne Operation ist die Prognose der Achsendrehung nach allen Autoren sehr ungünstig, wenn es sich nicht um sehr gelinde Fälle handeln sollte. Die Behandlung des die Beschwerden herbeiführenden Tumors kann jedoch nie eine konservative sein.

Als Folgen einer dauernden Achsendrehung des Uterus entstehen Gewebsschwund des gedrehten Teiles. Es kommt zur fettigen und cystischen Deneration mit Induration des Bindegewebes. Häufig tritt auch Verkalkung des Uterus myomatosus ein. Wird der Uterus durch Kompression der Arterien außer Ernährung gesetzt, so entstehen Nekrose und Gangrän. Bei langsamer Nekrose bilden sich infolge peritonitischer Prozesse Adhaesionen, zwischen Genitale und Bauchorgane, was natürlich bei einer gelegentlichen Operation nicht unerhebliche Schwierigkeiten verursachen kann. Wie schon oben angeführt, lassen in unserem Falle die aus dem Tumor gewonnenen mikroskopischen Schnitte schon teilweise Nekrose erkennen. Unser Fall gehört nach Ansicht von Schultze und Küstner in die Reihe der schleichenden und chronischen Achsendrehung, die sehr selten beobachtet worden ist.

Zum Schlusse wollen wir von unseren Betrachtungen die Ergebnisse noch einmal kurz zusammenfassen:

Trotz der verschiedenen Umstände, welche eine Achsendrehung hervorruft, darf man annehmen, daß allen Achsendrehungen nur die gleiche Disposition, die gleiche Begünstigung, und die gleiche Bewirkung zugrundeliegt. Die Sellheimsche Erklärung ist gegenüber allen anderen am lebendigsten und klarsten. Ganz unwahrscheinlich ist es zwar, daß die Achsendrehung in unserem Falle auf einmal erfolgt ist. Vielmehr muß mit großer Wahrscheinlichkeit behauptet werden, daß die Summierung der

1. unterstützenden Momente
2. der effektiven Ursachen,

die alle hier in Anwendung gebracht werden können, eine allmähliche Achsendrehung des Uterus erfolgt ist, die dann zu diesen unbestimmten Beschwerden geführt hat. Wie schon hervorgehoben, mußte die sichere Diagnosestellung infolge der unklaren Anamnese und Befund als unmöglich erscheinen.

Es ist mir angenehme Pflicht, Herrn Prof. Dr. O. Polano, Vorstand der gynäkologischen Universitäts-Poliklinik München, für die Ueberlassung des Falles, sowie die liebenswürdige Uebernahme des Referates meinen ergebensten Dank auszusprechen.

Lebenslauf.

Am 24. April 1899 in Passau geboren, siedelte ich infolge Versetzung meines Vaters in frühester Jugendzeit nach München über. Hier besuchte ich die Volksschule und das Realgymnasium. 1917 trat ich als Fahnenjunker in das 16. Bayr. Inf.-Regt. Passau in die Armee, wurde zum Fähnrich und zum Leutnant befördert. Während des Weltkrieges habe ich die Schlachten in Flandern und an der Marne mitgemacht. Nach der Umwälzung der Staatsform trat ich zur Reserve über und erhielt im Jahre 1919 das Reifezeugnis des Realgymnasiums. In München besuchte ich die Universität vom Sommer-Semester 1919 an und habe im Frühjahr 1924 mein Staatsexamen an dieser Universität bestanden. Mein Praktikum habe ich im Krankenhaus Schwabing und hauptsächlich in der Privatklinik des Herrn Geheimrat Dr. Krecke absolviert. Seit meiner Approbation 1925 bin ich in München als Arzt tätig.

Literatur-Verzeichnis.

1. B. Beuthner: Monatsschr. f. Geb. u. Gyn., Band 71, 1925.
2. Frommel: Zentralbl. f. Gyn., Nr. 22, 1898.
3. Glinsky: Ueber die Achsendrehung d. schwangeren Uterus. Mitt. f. Gyn., Nr. 31, 1910.
4. Löhlein: Dtsch. med. Wochenschr., Nr. 16, 1897.
5. Lindig Otto: Klin. Beitrag z. Mechanik d. Achsendrehg. innerer Organe nach Sellheim.
6. Olow: Zwei Fälle von Achsendrehung d. Uterus. Mitt. f. Gyn., Juli 1910.
7. Sellheim: Mechanik der Achsendrehung innerer Organe. Arch. f. Gyn., Band 118 ,1922.
8. Schulte Franz: Zur Achsendrehung d. myomat. Uterus in der Cervix. Gyn. Rundschau, 1908.
9. Schauta: Lehrbuch d. gesam. Gyn., Teil 2, 1907.
10. Stratz: Zeitschr. f. Geb. u. Gyn., Band 47.
11. B. S. Schultze: Die Achsendrehung des Uterus myomat., Zeitschr. f. Geb. u. Gyn., Band 38, 1898.
12. Vogt: Mitt. f. Gyn., Band 57, 1912.
13. Vogt: Ein Fall einer Achsendrehung. Zentralbl. f. Gyn., 1922.
14. Veit: Lehrbuch, Band 1, Küstner, Handb .d. Gyn.
15. Züll: Inaug.-Diss. (Auszug) Bonn 1919.

Gedruckt mit Genehmigung der medizinischen Fakultät München
Referent: Professor Dr. O. Polano
Vorstand der gynäkologischen Universitäts-Poliklinik in München

C. W. Rau, München, Seidlstr. 12